UNIVERSITE D'ALGER

FACULTE MIXTE DE MEDECINE ET DE PHARMACIE

Année 1974 — N° .....

CONTRIBUTION A L'ETUDE DE LA MALADIE POLYKYSTIQUE DES REINS

A propos de 24 observations recueillies à la Clinique Urologique du C.H.U. Mustapha Alger

THESE

Pour le Doctorat en Médecine
présentée et soutenue publiquement le .....

PAR

ATROUZ Mohamed
né le 13 avril 1943 à Alger

MEMBRES DU JURY

MM.	A. EL OKBI	: Professeur de Thérapeutique Chirurgicale et de Chirurgie Expérimentale	Président
	B. ARKAM	: Maître assistant en Urologie	Juges
	A. MALOUM	: Maître assistant en Urologie	
	A. OUCHERIF	: Maître assistant en Urologie	

Digitized by the Internet Archive
in 2026

https://archive.org/details/IA41548212_0005

UNIVERSITE D'ALGER

FACULTE MIXTE DE MEDECINE ET DE PHARMACIE

Année 1974 — N° .....

CONTRIBUTION A L'ETUDE DE LA MALADIE POLYKYSTIQUE DES REINS

A propos de 24 observations recueillies à la Clinique Urologique du C.H.U. Mustapha Alger

THESE

Pour le Doctorat en Médecine

présentée et soutenue publiquement le .....

PAR

ATROUZ Mohamed

né le 13 avril 1943 à Alger

MEMBRES DU JURY

MM.	A. EL OKBI	: Professeur de Thérapeutique Chirurgicale et de Chirurgie Expérimentale	Président
	B. ARKAM	: Maître assistant en Urologie	Juges
	A. MALOUM	: Maître assistant en Urologie	
	A. OUCHERIF	: Maître assistant en Urologie	

UNIV.
LEIDEN
BIBL.

-oOo-SERMENT D'HIPPOCRATE-oOo-

En présence des Maîtres de cette Faculté,de mes chers condisciples et selon la tradition d'Hippocrate,je promets et je jure d'être fidèle aux lois de l'honneur et de la probité dans l'exercice de la Médecine.

Je donnerai mes soins gratuits à l'indigent et n'exigerai jamais un salaire au-dessus de mon travail.Admis dans l'intérieur des maisons,mes yeux ne verront pas ce qui s'y passe,ma langue taira les secrets qui me seront confiés et mon état ne servira pas à corrompre les moeurs ni à favoriser le crime.

Respectueux et reconnaissant envers mes Maîtres,je rendrai à leurs enfants l'instruction que j'ai reçue de leurs pères.

Que les hommes m'accordent leur estime si je suisfidèle à mes promesses.Que je sois couvert d'approbe et méprisé de mes confrères,si j'y manque.

-ooOoo-

JE DEDIE CETTE THESE;

-A mon père,à ma mère

En témoignage de mon affection et ma reconnaissance pour les sacrifices qu'ils se sont imposés pour moi.

-A ma femme

qu'elle trouve ici l'expression de toute ma tendresse.

- A mes enfants: Djezia et Mourad.

- A mes frères et soeurs

en témoignage de mon affection.

- A mes beaux parents.

-A tous les miens.

en particulier Saidi Abdelhafid et Abdelhamid.

-A Flici Mohammed.

-A Korichi.

-A ceux de la D.N.C.-A.N.P. qui m'ont aidé au cours du service national.

-A tous mes amis.

NOTRE MAITRE ET PRESIDENT DE THESE
MONSIEUR LE PROFESSEUR EL-OKBI.

-=-=-=-

Vous nous avez toujours réservé un accueil cordial dans votre service.

Nous avons pu apprécier au cours de nos années d'études, la clarté de votre enseignement dont nous avons tiré de précieuses connaissances.

Votre simplicité et vos qualités d'homme de science font de vous l'un des plus grands et des plus estimés maîtres de notre université.

Vous nous faites l'honneur de présider le jury de notre thèse. Qu'il nous soit permis de vous remercier et de vous exprimer notre profonde admiration et notre reconnaissance.

-=-=-=-

A NOS JUGES

A monsieur le maître assistant ARKAM

-Nous connaissons vos qualités humaines et professionnelles.Nous sommes très sensibles à l'honneur que vous nous faites en acceptant de siéger dans le jury de notre thèse.

Veuillez trouver ici nos remerciements les plus vifs.

A monsieur le maître assistant MALOUM

-Votre simplicité et vos qualités exeptionnelles ont toujours suscité notre admiration.

En acceptant de faire partie de notre jury nous ne saurons vous dire suffisamment notre gratitude.

A monsieur le maître assistant A.OUCHERIF.

-Vous nous avez toujours acceuilli avec simplicité. vous n'avez ménagé ni vos efforts ni votre temps pour nous guider dans la réalisation de ce travail. Vos conseils nous ont été toujours précieux.

Nous vous en remercions profondément.

-=-=-

-AUX DOCTEURS

-KHALEF Kamel

-Laibi Idir

-AMROUCHE Hocine

Pour notre amitié.

-A tous mes Maîtres de la Faculté.

-A tous mes Maîtres des hopitaux.

-A tout le personnel médical et para médical,du serive d'urologie du C.H.U.de Mustapha.

-=-=-=-=-

-ooo- [illegible] -ooo-

-oOo- LA MALADIE POLYKYSTIQUE DES REINS -oOo-

(A propos de 24 cas)

Affection congénitale et héréditaire bien que l'on rencontre des cas sans antécédent familial et bien que ne se manifestant que rarement avant l'âge de vingt ans, la maladie polykystique des reins se définit par:

-Sa topographie bilatérale

C'est une maladie qui atteint les deux reins.

-Sa morphologie

Les reins sont truffés de nombreuses cavités, kystiques à contenu clair, hématique ou purulent.

-Son évolution

Elle évolue lentement vers la destruction totale du parenchyme rénal et vers l'insuffisance rénale.

De 1967 à 1973, 24 cas de polykystose rénale ont été recueillis dans le service d'urologie du C.H.U. de Mustapha sur 8650 malades hospitalisés soit environ une maladie polykystique pour 360 malades.

Ce sont ces 24 observations qui vont servir de base à notre travail.

Après un rappel embryologique et pathogénique, seront envisagés successivement:

- L'analyse des observations,
- Les différents éléments synthétiques dégagés de cette analyse,
- Le traitement adopté et l'évolution sous traitement des 24 malades suivis à la consultation d'urologie.

-oOo-



—oooOOOooo—

Au cours de la vie intra utérine,3 appareils rénaux se chevauchent légerement en se succédant dans le temps.

- Le plus précoce et le plus simple est le PRONEPHROS qui se trouve dans la région cervicale.
- Il est remplacé par le MESONEPHROS,plus évolué, dans la région moyenne.
- Et enfin,le METANEPHROS ou rein définitif qui prend naissance dans la région caudale.

Ces 3 appareils rénaux proviennent du mesoblaste intra embryonnaire qui se différencie en 3 parties distinctes au cours de la troisième semaine.

- La pièce para axiale qui constitue les somites.
- La lame latérale qui se clive en somatopleure et splanchnopleure bordant le coelome interne.
- Le mesoblaste intermédiaire situé entre la pièce para axiale et la lame latérale,est segmenté en métamère.

Dans la région cervicale et la région thoracique supérieure le mesoblaste constitue des amas cellulaires qui forment le nephrotome en s'allogeant et en se creusant d'une lumière:Ces néphrotomes forment le PRONEPHROS.

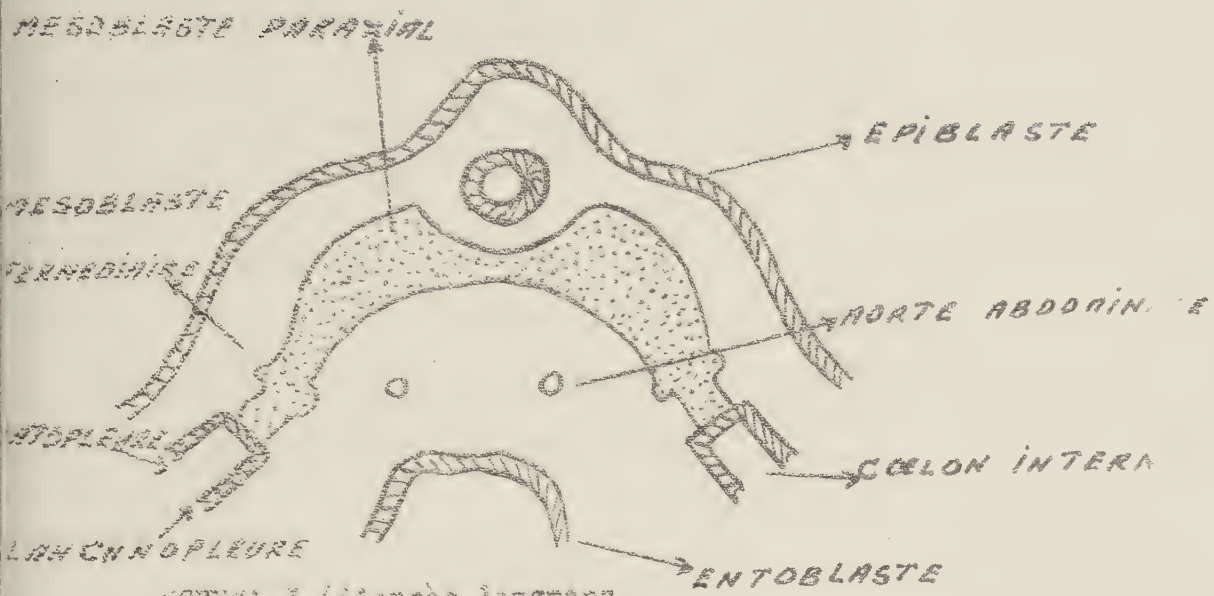

SCHEMA I (d'après Langmans

Dans la région thoracique inférieure et lombaire les néphrotomes seront à l'origine du MESONEPHROS ou corps de WOLFF.

Dans la région sacrée le mésoblaste constituant tissu métanéphrogène donnera le METANEPHROS ou rein définitif.

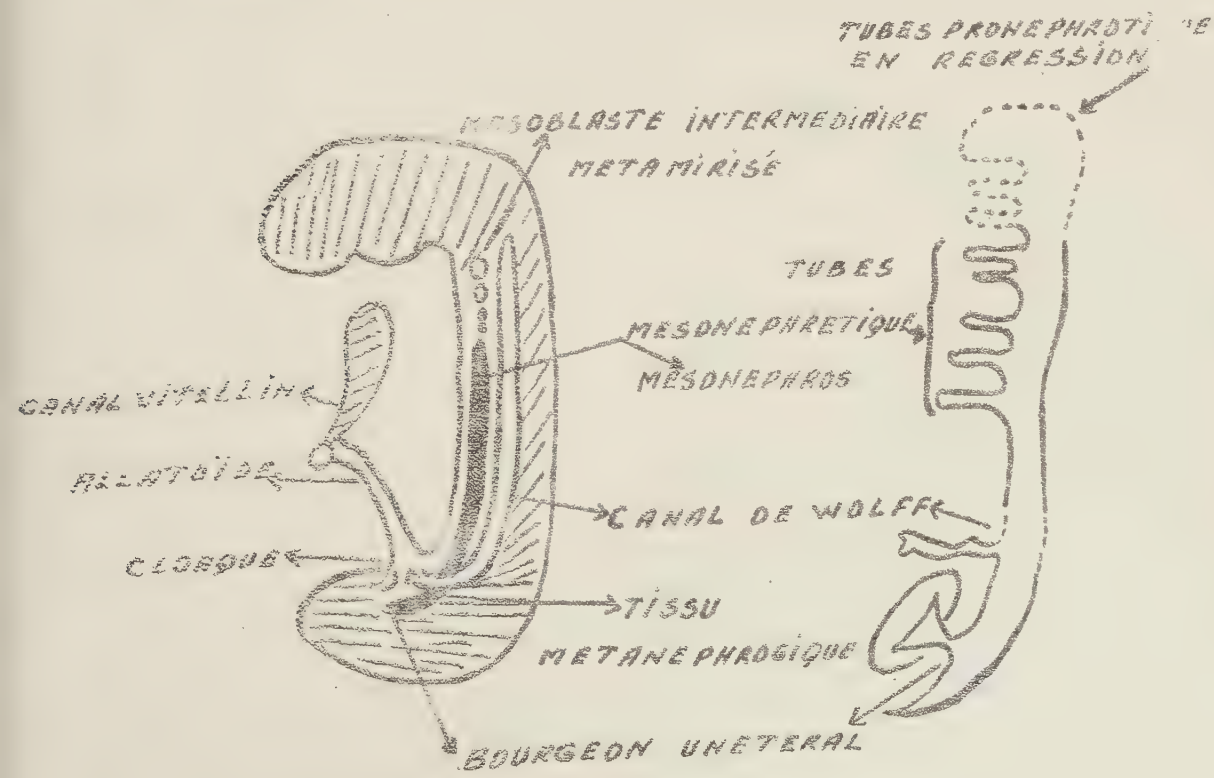

SCHEMA 2 & 3

Comment se forment ces 3 appareils rénaux ?

L'appareil pronephrotique est constitué de 7 à 10 tubules rudimentaires et d'un tube collecteur:le canal pronephrotique longitudinal. Les premiers tubes regressent avant l'apparition des derniers.

Pendant la régression de l'appareil pronephrotique,les premiers tubules du mésonephros font leur apparition. S'allongeant,un glomérule interne se forme à leur extrémité interne tandis que l'extrémité externe pénètre dans le canal pronephrotique longitudinal qui s'est jeté dans le cloaque et que l'on appelle canal de Wolff.Ces tubules mésonephrotiques disparaissent vers la fin du 2 ème mois.



- SCHEMA 4 -

Le 3ème organe urinaire,le métanephros ou rein définitif apparaît pendant la régression du mésonéphros.

Les éléments secretoires se développent aux dépens du mésoblaste intermédiaire et constituent le blasteme métanephrotique tandis que les éléments excreteurs proviennent d'un bourgeonnement du canal de Wolff.

Vers la 4ème semaine,près de son abouchement dans le cloaque,le canal de Wolff émet une excroissance de sa paroi dorso-médiale:le bourgeon urétéral.Ce bourgeon s'accroît en direction du blastème métanephrogène qui va le recouvrir.

Son extrémité se divise en 2 branches,l'une supérieure ou crâniale,l'autre inférieure ou caudale qui seront les futurs grands calices.

Chaque grand calice se divise de nouveau et donnera successivement les calices puis les tubes collecteurs.Les divisions continuent jusqu'au tube du 13ème ordre ou plus.

Pendant que le système collecteur pénètre dans le tissu métanéphrogène,l'extrémité distale de chaque tube de dernier ordre se re couvre d'une coiffe métanéphrogène. Des éléments de cette coiffe s'isolent en amas de chaque côté du tubule puis se transforment en une petite vésicule. Cette petite vésicule s'allonge et donne naissance au néphron.

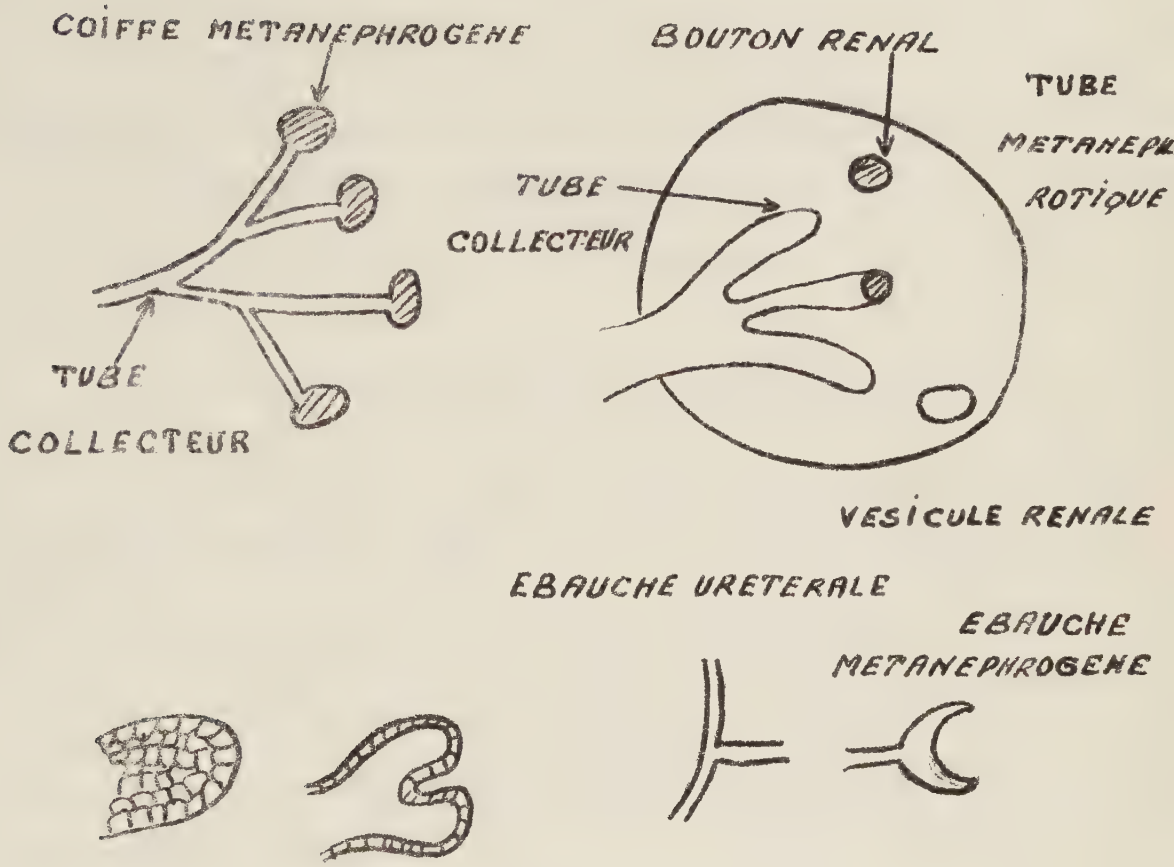

- SCHEMA 5 -a.b.c.d.

La partie proximale s'invagine pour former la capsule de Bowman. La partie distale s'ouvre dans un tube collecteur mettant ainsi en communication l'élément sécrétoire et l'élément excrétoire.

Après avoir fait ce rappel embryologique essayons de voir la pathogénie de la maladie polykystique.

De nombreuses théories pathogéniques ont été proposées pour expliquer les lésions kystiques.

-Virchow en 1856 propose une théorie rétentionnelle.

-Hildebrand et Von Mutach (1895)expliquent les lésions par un défaut d'union du blastème rénal et du bout urétéral.

-Hepler suggère une théorie vasculaire.

-Noris et Merman (1941) ainsi que Lambert (1943) pensent que la prolifération de l'épithélium entraine une dilatation des tubes.

Ces différentes théories,reprises et discutées par de nombreux auteurs,ne tiennent souvent pas compte des lésions.

Osathanoudh et Potter en 1964 procèdent à la dissection des reins polykystiques et distinguent quatre types de reins polykystiques.

Le type I est caractérisé par une dysplasie de la portion interstitielle du tube collecteur.

Le type II par une distention du tube collecteur qui ne se coapte pas au sus-jacent.

Ces deux variétés s'observent chez le nouveau-né et sont incompatibles avec la vie.

Le 3ème type présente une diversité de l'atteinte:

Les tubes collecteurs se divisent irrégulièrement, certains se terminent en kystes,d'autres se rattachent normalement avec les néphrons.Les néphrons eux-mêmes peuvent devenir kystiques.

Dans le dernier type les kystes sont dûs à une coaptation des tubules et une distention par obstruction urétérale ou uréthrale.

Le degré d'extension des lésions est variable:ainsi s'explique que certains sujets meurent tôt après leurs naissance ,alors que d'autres vivent sans savoir qu'ils ont des reins polykystiques.

En conclusion:

La pathogénie de la maladie polykystique de l'adulte,comme celle des autres variétés de polykystoses rénales,n'est pas connue.La multiplicité des théories proposées prouve bien qu'aucune d'entre elles n'est fondée sur des éléments définitifs.

Néanmoins,nous pouvons résumer les connaissances actuelles pas l'existence de 2 variétés de maladies polykystiques des reins qui s'opposent par la position des kystes fermés et ouverts et par la dynamique de développement des kystes qui est très différente:

Chez le nouveau-né elle est achevée au moment de la naissance et chez l'adulte elle se fait très lentement. Ceci explique le fait que la maladie polykystique n'est découverte qu'exceptionnellement avant l'age adulte.

De diagnostic clinique relativement facile,mais qui doit s'aider de la radiologie dans certains cas,la maladie polykystique des reins n'est découverte en général que par ses divers accidents qui amenent le malade à consulter.Rarement elle est découverte fortuite lors d'un examen systématique.

l'analyse de nos 24 observations a permis d'individualiser les circonstances cliniques de découverte que l'on a pu regrouper en 2 grands chapitres.

I - Dans la majorité des cas soit 9 fois sur IO,la symptomatologie est urinaire.

II - Rarement,une fois sur IO,la circonstance de découverte est fortuite.

+ +
+

I - La symptomatologie est urinaire dans la majorité des cas.

Cette symptomatologie oriente d'emblée l'attention vers l'appareil urinaire.

A - En effet,I6 fois sur 22 la symptomatologie urinaire d'appel associée à l'examen clinique découvrant 2 gros reins,soupsonne fortement le diagnostic que vient confirmer l'U.I.V.

-oOo- [illegible] -oOo-

I° - Ainsi la lombalgie associée à la tumeur rénale bilatérale a été retrouvée 8 fois et a permis de faire le diagnostic. Telles ces 2 observations:

AKH...Tassadit (dossier n° 7I/59)

Malade agée de 35 ans admise dans le service pour lombalgies bilatérales.

L'examen physique découvre deux gros reins le gauche étant le plus important.La polykystose est confirmée par l'U.I V.

Figure n° I

Devant cette polykystose rénale avec rein gauche très douleureux augmenté de volume,une intervention chirurgicale a été décidée le I9.I.197I.

-Lombotomie gauche sans résection costale.

-Le rein est énorme,plus de deux fois la taille normale.

-Il est truffé de kystes de taille variable.

-Ponction et résection d'un grand nombre de kystes à contenu sereux et purulent.

-Fermeture de la loge rénale sur drain.

Les suites opératoires sont bonnes et la malade sort avec un traitement médical antibiotique et régime normo sodé.

o

o o

CHAB...Hadda (dossier n° 7I/520)

Malade agée de 40 ans admise dans le service pour lombalgies bilatérales avec urines claires.

L'examen clinique retrouve deux gros reins et l'U.I.V. une maladie polykystique avec un rein droit ayant une fonction et une morphologie plus atteinte que le rein gauche.

L'exploration biologique ne montre pas d'insuffisance rénale.La malade sort avec un traitement médical et régime.Elle est revue 3 mois après mais elle présente toujours ses lombalgies.

-Associée à la tumeur rénale bilatérale,l'hématurie retrouvée 3 fois a été facilement rattachée à la maladie polykystique.

Voici 2 observations:

o

o o

LARA...Said (dossier n° A 73/44)

Malade agé de 44 ans hospitalisé pour hématurie totale survenant de façon inopinée,capricieuse,depuis un ans,accompagnée de troubles mictionnels:dysurie,pollakyurie nocturne et brulurs mictionnelles.

A l'examen on trouve 2 masses lombo-abdominales dominant le contact lombaire et le ballotement rénal,celle de gauche étant plus importante que la droite.

A l'U.I.V. la radio sans préparation montre une double lithiase intra parenchymateuse droite et vésicale,sur les autres clichés le diagnostic de polykystose rénale est confirmé.
Le 4.I2.I972 le calcul vésical est broyé par voie endoscopique le malade sort et,est réadmis un mois plus tard pour contrôle de la fonction rénale.

La fonction rénale ne semble pas être perturbée,en effet,l'urée sanguine est à 0,20 g/l et,la clérarance et de la créatinine à 92 Ml/mn.Cependant la natriurèse est importante à 204 MEQ/l le malade sort avec un régime hypoprotidique et salé.

o

o o

BRAH...Ben Mohamed (dossier n° A 73/400)

Malade agé de 57 ans adressé par l'Hopital Parnet pour hématurie totale,douleur de la fosse lombaire gauche et tumeur de la fosse lombaire droite.

Le début de la maladie remonterait à 8 jours avant son hospitalisation à Parnet,par une tuméfaction douloureuse(douleurs intenses à type de torsion sans irradiation) au niveau de la fosse lombaire gauche.

La tuméfaction avait diminué de volume selon le malade.

Dans les antécédents on retrouve une hospitalisation en I954 dans le service d'urologie pour hématurie qui avait cédé avec un traitement médical.

A l'examen on trouve deux masses lombaires bosselées donnant le contact lombaire,celle de gauche est plus umportante que celle de droite et,est douloureuse.

Les examens biologiques individualisant une insuffisance rénale de moyenne gravité.

L'U.I.V. sous perfusion permet le diagnostic de maladie polykystique.Après traitement antibiotique l'urée sanguine descend à I g/l,la cléarance de la créantinine à 82 Ml/mn;la matriurèse à 50 MEQ.

Le malade sort avec un traitement médical et régime sodé.

o

o o

-La colique néphrétique habituellement fait penser à la lithiase mais son association à la tumeur rénale bilatérale oriente vers la maladie polykystique.L'U.I.V. tout en retrouvant dans certains cas la lithiase confirme le diagnostic.(2 cas).

MEB...Hamana (dossier n° A 67/II4)

Malade agée de 30 ans adressée par le pavillon des urgences pour des crises de coliques néphrétiques gauche avec hématuries totales évoluant depuis une semaine.

Le début de la maladie remonterait à 4 mois par des lombalgies gauches l'examen clinique révèle deux reins douleureux à la palpation surtout à gauche.Le taux de l'urée sanguine est à 0,67 g/l.

L'U.I.V.du 22.2.67 montre une maladie polykystique des reins .

Les crises de coliques néphrétiques et les hématuries cessent sous l'effet du traitement.

La malade sort avec un traitement médical et régime.

o

o o

FERH...Benaouda (dossier n° A 70/205)

Malade égé de 44 ans admis dans le service pour colique néphrétique gauche et hématurie totale.

A l'examen clinique on retrouve deux gros reins.

La tension artérielle est à I8-II.

La cléarance de l'urée est à 30 Ml/mn.

Le malade présente une maladie polykystique des reins connue depuis I957 et aurait suivit un traitement médical et régime.

Les U.I.V. pratiquées nous montrent l'évolution de la maladie.

-L'U.I.V. du 26.II.57:maladie polykystique bilatérale avec une lithiase calicielle inférieure gauche.Belle fonction rénale.

Figure n° 2

-L'U.I.V. du 25.6.62:la lithiase a augmenté de volume-faible élimination du produit opaque.

-L'U.I.V. du 6.7.64:lithiase calicielle à gauche,et à droite la désorientation calicielle et plus importante.

Figure n° 3

-L'U.I.V.du I9.2.70:lithiase augmente de volume.

Rein gauche muet

Rein droit en souffrance avec fonction très faible.

Figure n° 4

Une intervention de décompression est décidée le 2.3.70.

-Très gros rein truffé de kystes sur toute les faces de la taille d'un grain de mil à une noisette.

-Mise à plat de certains kystes.

-Contenu sérieux,blanchâtre,dans d'autres citrin gélatineux.

Les suites opératoires sont bonnes,et à l'U.I.V. du 20.3.70,le rein gauche redevient fonctionnel mais il est très augmenté de volume.

Le malade sort avec un traitement médical et régime.

L'enquête familiale révèle l'existence de toute une famille atteinte de maladie polykystique.

o

o o

-Devant une insuffisance rénale pure associée à une tumeur rénale bilatérale,le diagnostic de la maladie polykystique compliquée est aisé (3 cas).

ABB...Fifi (dossier n° A 73/II6)

Malade agée de 46 ans admise dans le service pour pollakyuries nocturnes,brûlures mictionnelles,très mauvais état général et animie.

A l'examen on trouve au niveau des fosses lombaires deux masses bilatérales,polylobées à contours irrégulier,de consistance dure donnant le contact lombaire (2 gros reins).

Les examens biologiques nous donnent les résultats suivants:

-Urée sanguine : I,08 g/l - Pritide 87 g/l.

-A l'U.I.V. simple on retrouve des images de polykystose rénale et l'U.I.V. sous perfusion du 29.I.73 nous montre le images de polykystose rénale avec une opacification pâle.

Après traitement médical la malade sort avec traitement et régime.

o

o o

BENS...Ahmed (dossier n° A 7I/302)

Malade agé de 32 ans admis dans le service avec une maladie polykystique des reins compliquée d'une insuffisance rénale avancée et présente un très mauvais état général et une anémie sévère.

Le malade avait déja été hospitalisé une fois en I966 à l'hopital Parnet.

Les U.I.V. pratiquées alors (I3.7.66 -20.8.66) montrent une polykystose rénale bilatérale.

Dans le service les examens pratiqués confirment l'insuffisance rénale compensée uniquement par une diurèse importante 3,5 litres en moyenne par 24 heures.

Après transfusion et traitement médical,l'état général s'est amélioré et le malade sort avec un traitement et régime.

4 mois plus tard le malade est de nouveau hospitalisé dans un état comateux,avec pyurie importante.

Les examens biologiques pratiqués nous montrent une urée sanguine à 3,02 g/l,une réserve alcaline à I3 volumes, hématocrites à I9,50 % et le taux des G.R. à 2.200.000 et G.B. I0.000.

Malgrés la réanimation l'état du malade se détériore de plus en plus et le malade décède le 28.7.7I. dans un tableau de coma urénique.

o

o o

B - 4 fois sur 22 si la symptomatologie est urinaire l'examen clinique ne découvrant qu'une tumeur rénale unilatérale, le diagnostic clinique de maladie polykystique difficile dans ce cas n'a pu être posé qu'à l'aide de l'U.I.V. (3 fois) et même par l'intervention chirurgicale (I fois).

-Ainsi la lombalgie associé à la tumeur rénale unilatérale a été retrouvée dans deux cas.

BENS... Mohamed (dossier n° A 72/247)

Malade agé de 4I ans hospitalisé pour lombalgies gauches et syndrome fébrile.

A l'examen on trouve un gros rein gauche avec perception du rein droit .L'examen radiologique (U.I.V.)montre un rein muet à gauche avec un calcul caliciel inférieur.

Figure n° 5

Dans les antécédents on retrouve une hospitalisation en France en I965.

Devant ce rein lithiasique et muet gauche,douleureux et compliqué d'un syndrome fébrile,la néphrectomie gauche est décidée le I8.4.72.

-Lombotomiegauche très bas.

-Rein polykystique adhérent à tous les organes voisins en particulier au péritoine.

-Libération difficile.Néphréctomie de nécessité.

-Ouverture de la piece:Rein détruit,calcul dans le petit calice inférieur.

Les examens biologiques pratiqués ne donnent pratiquement rien mis à part l'urée sanguine qui était de 0,68 g/l. Le 7.4.72 est montée à 0,76 g/l le 22.4.72 juste après l'intervention et IO jouns après,le 28.4.72 elle était de 0,36 g/l.

Les suites opératoires sont bonnes,et le malade sort avec un traitement et régime.

O

O O

<u>BOUR... Layakout (dossier n° A 69/5I5</u>)

Malade agée de 35 ans a été adressé par l'hopital d'El Kettar pour lombalgies et syndrome infectieux.

Le début des troubles remonterait à 5 ans par des lombalgies droites et de la fievre.

A l'examen on trouve un gros rein douloureux à droite. L'U.I.V. du I2.8.69 montre une dislocation complète de tous les calices aussi bien à gauche qu'à droite.La sécrétion et l'excrétion est normale.

On note la présence de multiples kystes de gros volume au niveau des pôles supérieur et inférieur du rein droit.

Une intervention est décidée le 26.8.69.

-Lombotomie droite.

-Le rein est énorme de la grosseur d'un melon,son pôle inférieur affleure la crête iliaque,il est truffé de kystes,les uns de la grosseur d'un grain de raisin,les autres de taille d'une mandarine à une orange.

-Sur le pôle supérieur on retrouve des kystes analogues à ceux décrits au niveau du pôle inférieur.

-La décapsulation du rein est faite facilement.

-Aspiration et résection des kystes les plus volumineux.

-L'uretere est disséquée jusqu'au bassinet.

-La jonction est normale.

-Toilette,ferméture sur drain.

Les suites opératoires sont satisfaisantes.Le syndrome infectieux disparaît.

Bonne cicatrisation,urines claires,la malade sort avec un traitement antibiotique et régime.

Elle est revue 6 mois après et ne présente aucun signe fonctionnel,l'examen clinique montre toutefois un gros rein droit.

l'U.I.V. sous perfusion du I0.3.70 montre une amélioration de la fonction et de la morphologie rénale.

L'hématurie associée à une tumeur rénale unilatérale fait penser en premier lieu au cancer du rein,grace à l'U.I.V. le diagnostic de maladie polykystique a pu être posé dans 3 cas.

o

o o

BOUR... Messaouda (dossier n°A/67/22)

Malade agée de 42 ans adressée par le pavillon de garde pour hématurie évoluant depuis 20 jours avec une anémie très importante.L'examen clinique révèle une masse lombaire gauche localisée par la sonorité colique et douleureuse à la palpation.

Les examens de laboratoire montrent une urée sanguine à I,07 g/l.

La cystoscopie faite le 5.I.67 indique que l'éjaculation sanguine vient du méat urétéral gauche.

L'U.P.R. permet de voir une désorientation calicielle à gauche.

Après un traitement médical,transfusion sanguine repos les hématuries cessent et la malade sort avec un traitement.

FERH...Djelloul (dossier n° A 69/415)

Malade agé de 29 ans présente depuis une semaine une hématurie totale et des lombalgies à gauche.

A l'examen clinique on trouve un gros rein à gauche.

Les examens biologiques sont négatifs.

l'U.P.R. et l'U.I.V.individualisent des désorientations et des étirements calciels plus importants à gauche qu'à droite.

Figure n° 6

Le 24.7.69 une intervention chirurgicale pour tumeur rénale gauche est décidée.

-Rein polykystique de gros volume.

-2 gros kystes l'un au niveau du pôle supérieur l'autre au niveau de la face antérieure.

-Résection des membranes kystiques au bistouri électrique

- Rein truffé profondeur d'une multitude de kystes inaccessibles.
- Fermeture.

Les suites opératoires sont excéllentes,les hématuries avaient cessées sous l'effet du traitement médical.

Le malade sort avec traitement médical et régime.

En conclusion:

Chez ce malade le diagnostic n'a été posé qu'à la suite de l'intervention chirurgicale.

L'enquête familiale nous a permis de découvrir toute une famille atteinte de maladie polykystique.

C - Enfin,la symptomatologie étant urinaire,l'examen clinique négatif,l'U.I.V.patente a pu faire le diagnostic (une fois).

Ailleurs elle est insuffisante et c'est la lombotomie qui a pu découvrir la maladie (une fois).

o
o o

KADD...Boualem (dossier n° A 69/45I)

Malade agée de 44 ans hospitalisé pour hématurie totale isolée.

Dans les antécédants on retrouve des épisodes hématuriques depuis I3 ans.Par ailleurs il ne présente aucun signe fonctionnel,clinique ou biologique.

l'U.I.V. pratiquée le 6.8.69 nous montre qu'il s'agit d'une polykystose rénale.

Les hématuries ont cessées avec un traitement médical et le malade sort avec un traitement et régime.

Il est hospitalisé 4 mois plus tard pour hématuries totales isolées. l'endoscopie pratiquée nous révèle que le sang provient du méat urétéral gauche,et l'U.I.V. du 5.I.70 confirme le diagnostic déja établi de polykystose rénale.

Le traitement médical fait cesser les hématuries et le malade sort avec un traitement et régime.

o

o o

ZEGH...Mohamed (dossier n° A 67/623)

Malade agé de 42 ans hospitalisé pour des douleurs lombaires gauches et des hématuries totales évoluant depuis 3 jours.

L'examen clinique ne donne pratiquement rien sauf une douleur à la palpation de la fosse lombaire gauche.

L'urographie intra veineuse du 7.7.67 montre un rein muet à gauche.

Figure n°7

L'U.P.R. du IO.7.67:

-L'endoscopie montre une vessie hyperhemie de lutte, méat urétéral gauche oedématie.La montée de sonde à 20 cm montre une éjaculation sanglante.

-La radiologie montre des calices en boules.

Devant ce rein muet et ces hématuries gauche la néphrectomie est décidée le 2I.7.67.

-Lombotomie gauche avec résection costale.

-Enorme rein,de coloration bleuâtre par endroit,parsemé de micro abcés.

-Libération des pôles,apres section de l'uretère,dissection du pédicule et ligature de celui-ci.

-Ferméture sur drain.

-Pièce: le parenchyme rénal est truffé de kyste de tailles différentes,certains à contenu sérieux;d'autres purule .Il est également farci de micro abcès.

Au total rein multikystique compliqué de pyoné - rite multiple et dosseminée.

Les suites opératoires sont satisfaisantes.

O

O O

Rarement (2 fois su 24)la découverte de la maladi polykystique est fortuite,soit lors d'une enquête familiale,soit lors d'investigation chez des malades présentant une symptomatologie extra urinaire.

+
+ +
+

II - Découverte fortuite -2 cas.

AKOU...Fatma-Zohra (dossier n° A 70/218)

Malade agée de 30 ans vue à la consultation lors d'une enquête familiale (mere hospitalisée dans le service et présentant une maladie polykystique des reins).

Les examens clinique et biologique ne montre rien d'anormal alors que l'examen radiologique (l'U.I.V.)nous montrent un rein polykystique à droite et à gauche le rein est de morphologie et de fonction normale.

o
o o

ZEM...Ouardia (dossier n° A 70/452)

Malade agée de 53 ans,ménauposée depuis IO ans,adressée à la clinique médicale pour hépatomégalie.

Le début des troubles remontant à 2 ans et marqué par:

-Des douleurs au niveau de l'hypochondre droit.

-Ballonement post prandial.

La malade a été hospitalisée 2 fois ;une aanée

auparavant à l'hopital de Tizi-Ouzou,les deux fo .
elle a été traité médicalement et aucune investigation en part ulier biologique ou radiologique n'a été pratiquée.

A l'examen:

-Etat général bien conservé.

-Hépatomégalie énorme dépassant de six travers de doigt le rebord costal,glo e, débordant vers l'hypochondre gauche,i égu- lière,bousselée,à bord antérieur mous ,sans reflux hépatojugulaire,sensible à la palpation.

Devant les données de l'examen cliniqu un bilan complémentaire a été pratiqué à Lasnet,il peut être résu à:

-Biologie:

Hémogramme dans les limites normales

V.S.17/36

Electrophorèse normale

Urée 0,33 g/l

Bilan hépatique dans les limites norm s.

-Radiologie:

La cholangie -cholécystographie du 8 70. nous montre une vésicule de volume n al et des voies biliaires non lithiasiq .

-Laparoscopie:

Foie polykystique.

Cette laparoscopie a permis de reprendre l'examen et de constater qu'en plus de l'hépatomégalie il existe un gros rein gauche,tres mobile,de volume d'un melon bosselé non douleureux et un gros rein de la grosseur d'un panplemousse,irrégulier moins mobile que la gauche.

D'autres examens furent demandés et la malade évacuée au service d'urologie.

-L' U.I.V. du 23.3.70.

Rein gauche muet mais le néphrogramme montre qu'il s'agit effectivement d'un gros rein bosselé,son pôle inférieur déscend à un centimetre de la crête iliaque.

Rein droit énorme,secrétant et excrétant normalement.Les calices sont étirés,élongés,anarchiquement refoulés par de multiples cavités:c'est l'image classique du rein polykystique. On ne retrouve pas d'autres localisations de la maladie. l'image thoracique est normale.

-Splénoportographie:

La rate de volume normal,la veine splénique et le tronc splénomésaraïque ont un diametre augmenté et il existe une horizontalisation du tronc spléno mésaraïque.Les veines hépatiques sont au contraire refoulés par des formations arrondies dont elle épousent les contours.

Notons aussi que le diametre de ces veines est augmenté.

-La coeliacographie.

L'artère splénique présente des sinu ités dont les méandres,sont plus larges que celles décrites ana mi-quement.Il n'existe aucune vascularisation anormale de la rate ont le volume est normal,et aucune anomalie morphologique des artè s intra splénique.IL ne semble pas exister de processus polykys que au niveau de la rate qui est seulement refoulée en bloc dans l'hypochondre gauche.

L'artère hépatique est plus intéressan e à étudier.

Son diamètre est augmenté.Le lobe droi est irrigué par l'artère hépatique connue qui est sineuse.Ses ramif ca-tions sont grèles,quelques unes parmi elles semblent épouser lc contour de formations arrondies.Notons l'énormité de ce lobe d it du foie dont le bord antérieur affleure la crête iliaque et not is aussi quelques flaques sanguines.

Le lobe gauche du foie est irrigué par ne branche de la gastroduodénale.Ce lobe paraît énorme,il semble b rré de formations kystiques dont deux sont bien importantes comme l'atteste la forme des deux branches artérielles qui sont arron es, à concavité supérieure,semblant épouser deux tuméfactions de la grosseur d'un panplemousse.

-L'artériographie rénale:

Les deux artères rénales sont vertical ées. la gauche est grêle comme ses ramifications.Elle paraît sténosé à son origine.

La droite est de volume normal,ses branches son étirées,élargies.

Au néphrogramme apparaissent distinctement certaines formations kystiques.

Au total,il s'agit d'une polykystose hépatorénale chez une malade agée de 53 ans à l'état générale bien conservé.

Seules des interventions palliatives peuvent être proposées.

L'état du rein gauche nous paraît irrécupérable au fait de la sténose de l'artère rénale gauche et la mutité de ce rein.

Intervention le 3.6.70.

-Laparotomie médiane sous-ombilicale.

-Le fois est énorme,tant le lobe droit que le gauche.

-Il est truffé de kystes séreux de différentes tailles, certains sont visibles,au niveau du lobe gauche (face inférieure et face antérieure),au niveau de la partie inférieure de la face antérieure du lobe droit,d'autres sont intra parenchymateux.

-Résection des domes saillants des kystes superficiels.

-Ponction de kystes profonds,certains kystes contiennent IOO cc de liquide et plus.

-Exploration rétro péritonéale.

-Le rein gauche polykystique mais aucun geste n'est effectué sur ce rein.

-Le rein droit est également polykystique.

-La corticalité rénale est truffée de nombreux kystes qui sont ponctionnés un à un .

-Ferméture sur drain rétro péritonéale.

Les suites opératoires ont été assez satisfaisantes en particulier on ne note pas d'accès fébrile.

L'urée est toujours demeurée à 0,33 g/l.

Le I5.6.70 une U.I.V. sous perfusion a été demandée (I5 ème jours post-opératoire) : les deux reins secretent et excretent normalement dans les premieres minutes, le rein gauche qui était muet avant l'intervention s'est remis à fonctionner. Cette mutité était certainement due à une compression de ce rein par les deux énormes formations kystiques décrites au niveau du foie.

La malade sort avec un traitement médical et régime.

Elle est revue 6 mois après l'intervention :

L'hépatomégalie a regressé, débordant de 6 travers de doigt le rebord costal avant l'intervention, le foie ne déborde plus que de trois travers de doigt.

Gros rein à droite et à gauche.

U.I.V. : les deux reins sont fonctionnels.

-=-=-=-=-=-
-=-=-=-

-oOo- TYNTHETE -oOo-

A la lumière de l'analyse de nos 24 observations se dégagent deux problèmes:

I°-Un problème étiologique.

2°-Un problème diagnostique.

I°-Problème étiologique

A-Fréquence

-La fréquence de la maladie dans l'ensemble est faible;sur 8650 malades hospitalisés à la clinique urologique du C.H.U.de Mustapha de 1967 à 1973 nous ne retrouvons que 24 cas de maladie polykystique soit un pourcentage de I pour 360,et si l'on veut tenir compte du nombre total des malades vus pendant cette période à la consultation le pourcentage serait encore plus faible environ I pour I200.

Pour O.Dalgaard la fréquence est de I pour 600,et I pour 250 pour campbell.

-De l'ensemble des affections urologiques elle est la plus rare et vient de loin après les tumeurs de vessie de la prostate et du rein.

Ce tableau cerne la réalité de ce fait.

Pyonephrite:I59	Maladie Polykystique: 24	Lithiase rénale: 250
Tuberculose rénale : 85		Tumeur vesicale:574
Cancer du rein:64	Anomalie congénitale du haut appareil:93	Tumeur Prostatique : 957

B-Sexe

La fréquence de la maladie est sensiblement égale dans les deux sexes toutefois on a noté une légère prédominance dans le sexe féminin puisque sur 24 malad es I3sont du sexe féminin et II du sexe masculin.

C-Age

Les premiers symptomes apparaissent habituellement tardivement au cours de la vie,âge adulte en moyenne entre 30 et 50 ans.Un seul cas âgé de moins de 30 ans et trois de plus de 50 ans ont été retrouvés dans nos observations. La majorité se situe entre 40 et 50 ans.

Rall et H.Odel comptent 8 patients de moins de I9 ans sur 207 cas.

AGE	MOINS DE 30 ANS	30-40 ANS	40-50 ANS	PLUS DE 50 ANS
NOMBRE DE CAS	I	9	II	3

D-Génétique

Sur le plan génétique c'est Steiner qui le premier en I895 remarque le caractère héréditaire de la maladie. De nombreux auteurs ont rapporté en détail de nombreux cas familiaux.Les travaux d'Afrigoni et de Dalgaar permirent de préciser la transmission héréditaire.

Des études statistiques ont abouti à la conclusion que le gène de la maladie polykystique de l'adulte est un gène autosomal et dominant mais que sa pénétration est variable.

L'étude de nos 24 observations nous a permis de retrouver deux cas familiaux de maladie polykystique.

Si dans le premier cas nous n'avons retrouvé qu'une mère et sa fille atteintes de maladie polykystique alors que tous les autres membres de la famille sont indemnes.(controlés dans le service par éxamen clinique et U.I.V.).

Par contre dans le second cas l'enquête familiale a permis de retrouver I9 membres de la famille atteints de maladie polykystique.En effet,on retrouve parmi eux 9 qui ont été hospitalisés,les autres sont soit "morts des reins"soit dans un tableau d'insuffisance rénale soit encore que la maladie polykystique ait été confirmée par l'U.I.V.

Cette étude nous a permis de réaliser l'arbre généalogique de cette famille et de constater que la maladie polykystique suit les lois de l'hérédité et que la transmission du gène est de caractère dominant.

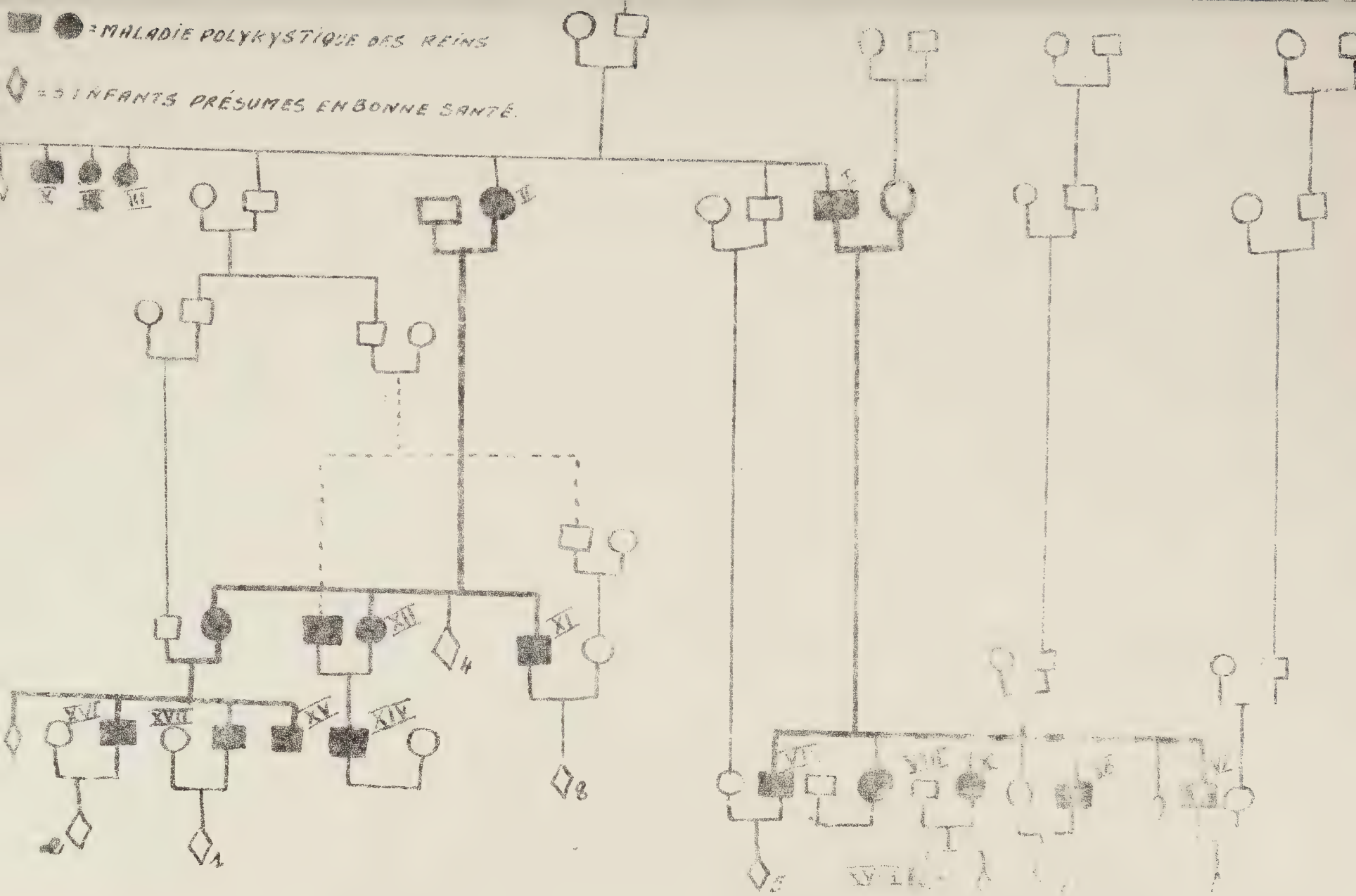
= MALADIE POLYKYSTIQUE DES REINS
= INFANTS PRÉSUMES EN BONNE SANTÉ.

II-Problème diagnostique

Si dans 2/3 des cas le diagnostic de la maladie polykystique a été facile,une fois sur trois il pose des problèmes difficiles à résoudre.

De l'analyse des différentes observations deux éléments fondamentaux se dégagent:

-Quels sont les signes d'appels qui ont amené les malades à consulter ?

-Quels sont les principaux éléments diagnostiques ?

I°-Les signes d'appels

-Les lombalgies

Rencontrées I4 fois sur 24,elles sont signes révélateurs de la maladie dans 55 % des cas,alors que dans la statistique du service du Pr.Hamburger rapportée par Funck-Brentano et vantelon les lombalgies sont présentes dans 45 % des cas .

Le caractère unilatéral ou bilatéral de l'algie a été retrouvé d'une façon égale.

-L'hematurie

Toujours totale et rencontrée une fois sur deux elle oriente d'emblée l'attention vers le diagnostic de maladie polykystique lorsque l'éxamen clinique découvre deux gros reins (5 fois sur 24).

SYMPTOMES REVELATEURS	FREQUENCES	AGE MOYENS LORS DE LA DECOUVERTE
Douleurs lombaires	29 %	34 ans
Hématurie	22 %	38,6 ans
Urée sg élevée	IO %	43,6 ans
Colique néphrétique	9,2 %	36,5 ans
Gros reins	5 %	46 ans

D'après Funck-Brentano et Vantelon.

SYMPTOMES REVELATEURS	FREQUENCES	AGE MOYENS LORS DE LA DECOUVERTE
Douleurs lombaires	45 %	39,I ans
Hématurie	30 %	40 ans
Urée sg élevée	I2 %	39 ans
Colique néphrétique	I2 %	37 ans
Gros reins	8 %	39 ans

Notre statistique

Il peut arriver que la lithiase soit faite d'acide urique et radiotransparente.Cette association de maladie polykystique des reins et de lithiase urique a été rapportée par Steg qui la retrouve avec une fréquence de IO %. (II % pour Dalgaard et 8,I % pour Assa et Vantelon).

Chez nos malades nous n'avons pas retrouvé cette association.

-La colique néphrétique

Sur les 24 malades dont nous avons rapportés les observations deux ont consulté pour des coliques néphrétiques.Un seul présentait une lithiase intraparenchymateuse mais cette lithiase était connue depuis 1957.

-L'infection

Elle a été retrouvée 5 fois sur 24. Les malades ont présenté un syndrome infectieux fébrile accompagné de douleurs lombaires.Une fois sur cinq provoquée par l'endoscopie quatre fois sur cinq liée à l'existence d'une retention purulente au sein des cavites pyelocalicielles réalisant le tableau d'une pyelonephrite (22 cas),soit d'une surinfection intrakystique (deux cas).

Parfois elle s'associe à la découverte d'une masse rénale unilatérale et pose des problèmes de diagnostic étiologique (3 fois sur 24)

Chaque fois qu'une endoscopie a été pratiquée (4 fois) l'origine unilatérale du saignement a été constatée.

Ces hématuries sont capricieuses dans l'ensemble de nos cas,récidivantes, une fois foisil a été noté à l'interrogation des épisodes hématuriques qui remontent à I9 ans.

-La lithiase I2 % des cas

Elle a été retrouvée chez trois malades intraparenchymateuse et unilatérale chez deux malades,double lithiase intraparenchymateuse et vesicale chez le troisième.

Dalgaard la trouve dans I8 % des cas et Funck-Brentano neuf fois sur I54.

-L'insuffisance rénale

L'âge d'apparition de l'insuffisance rénale dans nos cas a toujours été tardif et le degré de gravité est fonction de l'âge.

En effet,Io malades sur 24 sont atteints d'insuffisance rénale:

-6 ont une urée sanguine inferieure à I,5 g/l et leur moyenne d'âge est de 40 ans.

-3 ont une moyenne d'âge de 48 ans et une urée sanguine supérieure à I,5 g/l.

-Une seule fois seulement il a été noté chez un malade de 33 ans une insuffisance rénale irreversible.

Toutes ces signes que nous venons d'énumérer,ne sont pas isolés mais se retrouvent associés.Le tableau suivant illustre ceci.

-2° -Le diagnostic

De l'analyse des différentes observations, l'on permet de dégager 3 circonstances de diagnostic.

-Le diagnostic a été facile (2/3 des cas)

En effet,comme il est classique de le souligner la découverte de deux masses ne prête pas à discussion et évoque un seul diagnostic:la maladie polykystique.

OBSERVATION	DOSSIER	AGE	SEXE	TUMEUR RENALE	LOMBALGIE	HEMATURIE	COLIQUE NEPHRETIQUE	INSUFFISANCE RENALE	LITHIASE	INFECTION	TROUBLES MICTIONNELS	TRAITEMENT MEDICAL	TRAITEMENT CHIRURGICAL
1	A/67 [illegible]	42	M		Gauche	+				+			+
2	A/69 [illegible]	35	F	Droite	Droite					+			+
3	A/70 [illegible]	52	F	Bilatérale	Bilatérale			+					+
4	A/70 [illegible]	30	M	Bilatérale	Bilatérale							+	
5	A/71 [illegible]	35	F	Bilatérale	Bilatérale								+
6	A/71 [illegible]	40	F	Bilatérale	Bilatérale							+	
7	[illegible]	41	M	Gauche	Gauche					+			+
8	[illegible]	[illegible]	[illegible]	[illegible]	Bilatérale								+

OBSERVATION	DOSSIER	AGE	SEXE	TUMEUR RENALE	LOMBALGIE	HEMATURIE	COLIQUE NEPHRETIQUE	INSUFFISANCE RENALE	LITHIASE	INFECTION	TROUBLES MICTIONNELS	TRAITEMENT MEDICAL	TRAITEMENT CHIRURGICAL
9	A/72 500	32	M	Bilatérale	Gauche							+	
10	A/67 22	42	F	Gauche		+		+				+	
11	A/69 415	29	M	Gauche	Gauche	+							+
12	A/69 451	42	M			+						+	
13	A/71 850	41	F	Bilatérale	Bilatérale	+						+	
14	A/71 44	42	M	Bilatérale		+			+		+	+	
15	A/73 170	39	M	Gauche	Gauche	+				+			+
16	A/72 [illegible]	57	M	Bilatérale	Gauche	+		+				+	

OBSERVATION	DOSSIER	AGE	SEXE	TUMEUR RENALE	LOMBALGIE	HEMATURIE	COLIQUE NEPHRETIQUE	INSUFFISANCE RENALE	LITHIASE	INFECTION	TROUBLES MICTIONNELS	TRAITEMENT MEDICAL	TRAITEMENT CHIRURGICAL
I7	A/73 II6	46	F	Bilatérale				+			+	+	
I8	A/71 302	32	M			+		+				+	
I9	A/67 II4	30	F	Bilatérale		+	+	+				+	
20	A/70 205	44	M	Bilatérale		+	+	+	+				+
21	A/69 230	33	F	Bilatérale	Gauche			+		+	+	+	
22	A/71 275	45	F	Gauche				+				+	
23	A/70 218	30	F									+	
24	A/70 [illegible]	53	F										+

Dans ces cas où le tableau clinique est patent, il n'en demeure pas moins que L'U.I.V.garde une place de premier choix dans l'exploration de ces malades.En effet,elle présente un triple intérêt morphologique,fonctionnel et de surveillance.

-Sur le plan morphologique il a été noté 9 fois sur I6 que les deux reins sont gros et cette augmentation de volume est identique de chaque côté 7 fois sur I6 les deux reins sont gros mais de façon assymetrique.

l'élongation des cavités rénales,l'étirement des calices,les images d'empreinte arciforme ou cupuliforme en coup d'ongle traduisent la dmodification des cavites pyelocalicielles et ont été présentes dans la totalité des cas.

-L'U.I.V. nous a permis aussi d'avoir des précisions d'ordre fonctionnel.

Lorsque les kystes sont très développés et très nombreux,ils étoufent le parenchyme rénal et provoquent une chute de la fonction du rein: donc une insuffisance de concentration en iode.

Dans deux cas l'urographie intra veineuse sous perfusion a été pratiquée pour pallier à cette faible concentration.

-Dans l'ensemble des cas L'U.I.V.constitue un mode de surveillance.

-Le diagnostic a été difficile (5 fois sur 24)

Dans ces cas là la symptomatologie clinique,de même que l'examen physique n'est pas probant et c'est l'U.I.V. qui découvre la maladie.

-En effet,la découverte d'un gros rein unilatéral associé à une hématurie(deux fois) a fait penser au premier abord au cancer du rein.

-Une fois,l'hématurie isolée,n'a été rattachée à la maladie qu'après examen radiologique.

-La clinique ne retrouve ni gros reins ni signes urinaires(deux fois):

-Premier cas: découverte systématique à l'U.I.V.

-Deuxième cas,la malade consultée en gastroenterlogie pour hépatomégalie.La laparoscopie retrouve un gros rein et l'U.I.V. alors demandée pose le diagnostic de maladie polykystique des reins associée à une polykystique hépatique.Cette association n'a été retrouvée qu'une seule fois sur 24 (pour Watchi et Nezelof elle est rencontrée dans 90 % des cas).

-Le diagnostic a été impossible cliniquement et radiologiquement (3 fois sur 24)

Dans ces trois cas les U.I.V.simples et sous perfusion pratiquées montrent un rein muet d'un côté et sur l'autre rein des images ne permettant pas d'affirmer le diagnostic qui n'est alors posé que per-opératoirement.

-En conclusion

Si dans la ma jorité la tumeur rénale bilatérale affirme le diagnostic de maladie polykystique rénale,l'absence de tumeur rénale bilatérale n'infirme pas le diagnostic.

Dans un certain nombre de cas (3 sur 24 dans notre statistique)ni la clinique ni la radiologie ne permettent de poser le diagnostic et c'est la lombotomie exploratrice qui en fait la preuve.

La laparoscopie peut apporter des renseignements inter essants en montrant les kystes des reins et parfois l'association de polykystose hépatique.

J.P.Etienne sur I7 laparoscopie pratiquées a pu affirmer la polykystose rénale dans I5 cas et de découvrir les kystes du foie dans 8 cas.

Dans les 24 observations la laparoscopie n'a été pratiquée qu'une seule fois.

-ooo- THE END -ooo-

T R A I T E M E N T

Les formations kystiques envahissent progressivemen le parenchyme rénal,aboutissent à l'insuffisance rénale majeure.

Devant cette évolution il n'existe aucun traitement soit médical ou chirurgical capable de l'enrayer. Mais seulemen des mesures qui permettent de s'opposer aux facteurs d'aggravat on qui abrègent la vie des malades.

Quels sont les moyens thérapeutiques?

MOYENS MEDICAUX

-La plus importante des mesures thérapeutiques est la diététique.

-Apport sodique convenable

Un régime non dépourvu de sel sera conseillé puisque la maladie polykystique peut entrainer une perte de sodium.

Mais dès qu'il existe une hypertention artérielle on serait amené à restreind e le sel.

Toutefois l'apport sodique sera fonctic de la perte sodée contrôlé régulièremen

-Régime protidique

La maladie polykystique étant une maladie au long cours on veillera à ne pas créer une carence protéique par un régime hypoprotidique dans le cas d'une insuffisance rénale.

-Les autres mesures ? C'est le traitement des complications.

-Antibiotique au long cours dès qu'il existe une pyurie.

-Antibiotique à forte dose dès qu'il existe un accident infectieux aigu.

-Devant une hypocalcémie aiguë l'injection de calcium et intraveineux.

-Devant une hypocalcémie chronique ingestion de sels d'alumine.

-La prescription d'acide epsilon amino-caproïque en intraveineux ou per os devant une hématurie.

-Antalgique et antispasmodique associés au repos devant les lombalgies.

Ceci résume le traitement médical qui,s'il permet de lutter contre les complications,n'a jamais empêché une maladie polykystique d'évoluer vers la destruction du rein.

MOYENS CHIRURGICAUX

Deux types d'interventions ont été décrites.

-L'opération de Rovsing (I9II)est une décapsulation des reins avec ponction des kystes.

-L'opération de Goldstein est plus compliquée:après décapsulation des reins et excision du couvercle des kystes les plus superficiels elle se termine par une néphrostomie et marsipialisation des kystes à la paroi lombaire.Cette large néphroplixie permet ultérieurement des ponctions transparietales.Mais là les complications post-opératoires ,hémorragiques et fistules urinaires ne sont pas rares.

Devant une maladie polykystique non compliquée l'intervention est toujours décevante: "la ponction,l'excision, la cautérisation des kystes ainsi que les injections scélorosantes intrakystiques,réduisent la valeur fonctionnelle rénale post-opératoire.Il faut renoncer à de telles interventions"J.Cibert e J.Perrin.

Les douleurs résistantes aux antalgiques et antispasmodiques ont pu pousser à l'intervention mais le résultat est temporaire.

Les pyonephroses sont finalement l'essentiel des indications opératoires après échec du traitement antibiotique: ouverture et drainage des kystes suppurés ou dans les cas séveres : néphrectomie.

Mais en règle générale la conclusion de couvelaire reste vraie: "les indications chirurgicales de la polykystose elle même restent l'exception mais la maladie polykystique en soi,ne doit pas faire reculer une indication opératoire par ailleurs formelle".

Après avoir étudié les moyens thérapeutiques,voyons maintenant ceux utilisés dans nos cas.

MOYENS UTILISES DANS NOS CAS

Sur les 24 malades dont nous rapportons les observations:

-I5 ont été traités médicalement.

-9 ont été traités chirurgicalement.

Traitement Médical	I5	62,5 %
Traitement Chirurgical	9	37,5 %

Moyens médicaux 62,5 %

Le traitement médical se résume au repos,aux antalgiques et antispasmodiques en cas de douleurs,au traitemer de l'hématurie,aux antibiotiques en cas de syndrome infectieux et au régime normosalé et hypoprotidique dans les cas d'insuffi ice rénale.

Un contrôle est effectué tous les 6 mois -contrô

-Clinique

-Radiologique

-Et biologique

Moyens chirurgicaux 37,5 %

La chirurgie a été indiquée chez 9 malades:

-7 fois c'est la ponction et effondrement des kystes les plus volumineux.

-2 fois c'est la néphrectomie.

Ponction	7	88 %
Néphrectomie	2	22 %

Sur la lithiase présente 3 fois, l'abstention fut de règle sauf chez un cas où il existait une double lithiase intra parenchymateuse et vesicale, le calcul vesical fut broyé par voie endoscopique.

Les résultats

I°-Le traitement médical appliqué à I5 de nos malades a donné des résultats assez satisfaisants dans l'ensemble. Nous nous somme trouvés une fois devant une hématurie récidivante et une fois devant une insuffisance rénale irreversible évoluant depuis plusieurs années: le malade avait déja été hospitalisé 4 fois auparavant.

Seules les lombalgies qui cèdent au repos aux antalgiques et antispasmodiques lors de l'hospitalisation, reprennent 2 à 3 fois après.

Le traitement médical n'a aucune influence sur la tumeur rénale.

2°-Le traitement chirurgical institué chez 9 malades a permis de noter:

-Dans le cas de néphroctomie

2 fois la néphrectomie a été décidé devant la pyonéphrose.Les suites immédiates lointaines dans le premier cas ont été satisfaisantes.Par contre chez le deuxiémecas si le syndrome infectieux a cédé,on a noté élévation de l'urée sanguine dans les suites immédiates et normalisation de celle-ci lors des contrôles effectués 3 mois et 6 mois après.

-Dans le cas de l'effondrement des kystes.

-Une fois il a été noté dans les suites immédiates un syndrome fébrile.

-Chez 4 malades présentant un rein muet,les U.I.V. pratiquées après l'intervention et lors des contrôles nous ont permis de noter que le rein opéré est devenu fonctionnel.

Rein muet à gauche

dossier n°A.70/452.

Le rein redevient fonctionnel

apres intervention.

Dossier n°A.70/452.

CONCLUSION

-oOo-

Anomalie congénitale consistant en une division irrégulière des tubes collecteurs,dont certains ne se rattachant pas normalement avec les néphrons se terminent en kystes;cette division se fait entre la septième et la huitième semaine de la vie embryonnaire.Mais la pathogénie de cette anomalie n'est connue puisqu'elle ne repose en fait que sur des théories.

La maladie polykystique des reins est l'une des plus rares affections urologiques: en effet de 1967 à 1973,24 cas de maladie polykystique des reins sur 8650 malades hospitalisés ont pu être recueillis dans le service d'urologie du C.H.U. Mustapha soit environ une maladie polykystique pour 360 malades

La fréquence de la maladie est sensiblement égale dans les deux sexes,mais on a noté une légère prédominance chez la femme:13 femmes pour 11 hommes.

L'âge est un élément qui a retenu notre attention. Les premiers symptomes apparaîssent habituellement entre la troisième et la cinquième decénnie:sur les 24 malades nous retrouvons 20 dont l'âge varie entre 30 et 50 ans.

L'analyse des 24 observations a permis d'individualiser les circonstances cliniques de découverte et de les groupe en deux chapitres.

Si dans la majorité des cas neuf fois sur dix la symptomatologie est urinaire et oriente d'emblée l'attention vers l'apparei urinaire,une fois sur dix elle est de découverte fortuite lors d'un examen systématique.

L'enquête familiale faite auprès des 24 malades nous a permis de retrouver deux cas familiaux de maladie polykystique des reins.

Dans le premier cas il n'y a qu'une mere et sa fille atteintes de maladie polykystique alors que dans le deuxième cas nous retrouvons 19 membres de la famille atteints.Cette étude nous a permis de réaliser l'arbre généalogique de cette famille et de constater que la maladie polykystique des reins suit les lois de l'hérédité et que la transmission du gène est de caractère dominant.

La symptomatologie clinique de la maladie polykystique des reins est polymorphe.Les tableaux cliniques par lesquels elle se manifeste sont des plus variés.Les malades consultent tantôt pour des lombalgies,tantôt pour des hématuries,coliques néphrétiques,insuffisance rénale.

Seule l'existence de deux gros reins constitue un signe pathognomonique de la maladie polykystique et dans ce cas le diagnostic de la maladie a été facile cliniquement.Néanmoins l'U.I.V. tout en confirmant le diagnostic présente un triple intérêt:morphologique fonctionnel et de surveillance.

Le diagnostic a été difficile 5 fois sur 24:la symptomatologie et l'examen clinique n'étant pas probants c'est l'U.I.V. qui a découver la maladie.

Trois fois ni la clinique ni la radiologie n'ont pu affirmer le diagnostic qui n'a été posé que per-opératoirement.

L'association hépato rénale n'a été retrouvée qu'une seule fois sur 24 soit un pourcentage de 4 % alors que pour Watchi et Nezeloff elle est rencontrée dans 90 % des cas.

La laparoscopie qui aurait pu fournire des renseignements intéressants en montrant des kystes au niveau du foie n'a été pratiquée qu'une seule fois devant une énorme hepatomégalie.

L'évolution du rein polykystique se fait lentement vers la destruction du parenchyme aboutit à l'insuffisance rénale et à la mort.

Devant cette évolution il n'existe aucun traitement qu'il soit médical ou chirurgical capable de l'enrayer mais seulement des mesures qui permettent de s'opposer aux facteurs d'aggravation qui abrègent la vie des malades.

Sur les 24 malades dont nous rapportons les observations I5 ont été traités médicalement et 9 ont été traités chirurgicalement .

Le traitement médical a consisté au traitement des complications:repos,antalgiques et antispasmodiques en cas de lombalgies,traitement de l'hématurie,antibiotigues en cas de syndrome infectieux et au régime normo salé et hypoprotidique en cas d'insuffisance rénale.

Le traitement chirurgical a été un traitement de nécessité.7 fois il a consisté en la ponction et l'effondrement des kystes les plus volumineux.2 fois c'est la néphréctomie décidée devant la pyonéphrose.Devant la lithiase l'abstention fut de règle.

On a obtenu des résultats assez satisfaisants dans l'ensemble avec le traitement médical.

Le traitement chirurgical a fait cesser les lombalgies et chez 4 malades le rein qui était muet est redevenu fonctionnel après l'intervention.

BIBLIOGRAPHY

I - ASSAS (S) et VANTELON (J)

La maladie polykystique des reins (étude de 5 cas)

Path. et Biol. I962 - IO - 237.

2 - BILING (L)

The rœntgen diagnosis of polycystis kidneys

acta radiol I954 - 4I - 305

3 - BOULARD (Cl) - SUDUCA (P) -GARALDA (J)

Maladie polykystique hépato-rénale avec hyper[illegible]ntion

portale et derivation spleno porto cave spontan[illegible]ée

Pres.médi. I964 - 75 - I4 - 697.700

4 - CIBERT (J) et PERIN (J)

Maladie polykystique des reins

Urologie chirurgicale I964-pâge 3I3

5 - COUVELAIRE (R)

Kystes du rein

E.M.C. Rein- Fasc. I8IOO- A IO - 2 -I96

6 - COUVELAIRE (R)

Complications aiguës de la maladie polykystiq[illegible]

rénale-Indications opératoires

Actualités Nephrol.de l'hopital de Necker- I9[illegible]

7 - CUKIER (J)

Problèmes posés à l'heure actuelle par le rei[illegible]

polykystique de l'adulte.

Cah.Coll.Médi.-Hopital Paris I965-5,845 - 85I

8 - DALGAARD (O.Z)

Bilatéral polycystic disease of the kidneys-
A follow-up of 284 patients and theis families
Acta Med. Scand. 1957

9 - DEBRAY (Ch)-HEPP (J)-Auvert (J.J.)

A propos de la Maladie polykystique du foie et des reins.(Reflexions cliniques et radiologiques)
Presse médicale 1962 - 70 - 9 -421-424.

10 - DUNGER (R)

Zur lehre Von der cystennièn mit besonderer.
Berücksichtigung threr hereditât
Beitr.Path.Anat. 1964- 35 -445.

11 - DUTRUGE (J)

Etude de la polykystose hepato rénale chez le nourrisson et l'enfant.

12 - Etienne (J.P.)-TCHERDAKOFF (P.h)-GUERROULT (N)

Intérêt de la laparoscopie pour le diagnostic de la polykystose rénale.
Sem. Hop. Paris 1970 - 52 - 3437 - 3441.

13 - FABRE (J) et BOUISSON (M)

Un cas d'association de rein polykystique et de tumeur du rein à cellules claires.
Presse Méd. 1957 - 65 - 1764.

I4 - FAURE (Cl)

Maladie kystique des reins

EMC Radiologie.

I5 - FAURE (Cl) et MONTOUNET (J)

La maladie polykystique des reins essai de classification et étude scimiologique succinte.

Concours médical I966 - I0 - I2 -7677-7684.

I6 - FUNCK-BRENTANO (Jl) et VANTELON (J)

Variétés évolutives de la polykystique rénale de l'adulte.

Actualité Nephrol.Hopit. Necker I963 -63.77.

I7 - FUNCK-BRENTANO (Jl) - VANTELON (J) et LOPEZ-ALVAREZ (R)

Les accidents évolutifs de la maladie polykystique des reins.

I8 - GIROUD(A) et LELIEVRE(A)

Embryologie:le système excreteur page 283.

I9 - HICKEL (R) et CORNET (P)

Les signes radiologiques de la maladie polykystique des reins.

Journ. Radiol.Electro. - I949 - 30.n°3-4.II3-I24.

20 - LAMBERT (P)

Le rein polykystique

Edition .Masson I943.

21 - LANGMAN (J)

Embryologie de l'appareil urinaire

Embryologie médicale 1965. Page 130.

22 - LAMY (M)-NEZELOF (C)-JAMMET-DRESCH (C)

La maladie polykystique hepato rénale (à propos d'un cas associant kyste hépatique,kystes rénaux et hemartome du 3° ventricule).

Archive Française de pédiatrie 1961.

23 - LEJARS (F)

Du gros rein polykystique de l'adulte.

Steindhal édit.

24 - LIPTON (El) et SCORDAMAGLIE (L)

Congenital unilatéral multicystic kidney associated with maternal rubella.

J.Pediat. 1957 - 50 - 730-733.

25 - MENASCHE (V) et SMITH (D.R)

Apparently unilatéral polycystic kidney

Amer.J. Dis.Child. 1957 - 94.313.

26 - MEYER (Ph) BENHAMOU (J.P.) et FAUVERT (R)

Tentative de classification des lesions kystiques du rein en fonction des lesions hepatiques associées.

J. Urol. Nephrol. 1963 - 69.617.

27 - MORGANTI (G)

Contribution to the study of the hereditary transmission of polycystic kidney disease. Hereditas (Lund) 1949 - 35.630.

28 - OSTHANONDH (V) et POTTER (El)

Pethogenesis of polycystic kidneys Arch.Path.1964 - 77.459.

29 - PASTEUR VALLERY-RADOT (L) MILLIEZ (P) LAROCHE (C)

Notions actuelles sur les reins polykystiques Sem.Hôpit. Paris 1956. 32.2232.

30 - POTER (El)

Pathogenesis of congenital polycystic kidneys Amer. J. Dis. Child. - 1957. 4.94.

31 - RALL (J.E.) et ODEL (H.M.)

Congenital polycystic disease of the kidney Review of the littérature and data on 207 case Amer. J. Med. Sci. 1949. 218. 399-407.

32 - ROYER (P) MATHIEU (M) et HABIB (R)

Problèmes actuels de nephrologie infantile. 1963. Ed. Flammarion.

33 - ROYER (P) FREZAL (J) - BOIS (E) et FEINGOLD (J)

Les nephropathies héréditaires. Arch.Française Pédiatrie. 1970 -27-293-317.

34 - SERINGE (Ph) -DESPRES (P) -HOEFFEL (J.Cl) et WATCHI (J.M.)

La polykystose hypato - rénale.

A propos d'une observation révélée par une poussée d'insuffisance rénale avec assystolie.

Sem. Hôpit. Paris - I967 - 43-2292 -2298.

35 - STEG (A) REZICINER (S) et ABOULKER (P)

Une association curieuse et fréquente:polykystose rénale et lithiase urique.

J. Urol. I969. 75 n°7.8. - 527-538.

36 - VIOLET (G)

La chirurgie conservatrice dans la maladie polykystique.

J. Urologie 67 n° 3 -I96I.

37 - WATCHI (J.m) et NEZELOF (Ch)

Les maladies polykystiques hepato - rénales.

Revue.Int. hepato. I964. I4. n°5. 489 -538.

-=-=-=-=-

-oOo- TABLE DES MATIERES-oOo-

Pages

I - INTRODUCTION.....I

II - EMBRYOLOGIE PATHOGINIE.....3

III- ANALYSE.....II

-Symptomatologie urinaire.....II

-Découverte fortuite.....3I

IV - SYNTHESE.....37

-Problème étiologique.....37

-Problème diagnostic.....4I

V -TRAITEMENT.....53

-Moyens médicaux.....53

-Moyens chirurgicaux.....55

-Moyens utilisés dans nos cas.....57

VI- CONCLUSION.....62

BIBLIOGRAPHIE.....66

-oooOooo-

Vu le Président du J U R Y

Signé;

Vu le Doyen;

Signé:

VU ET PERMIS D'IMPRIMER.

/--) L G E R, Le.....1974.

LE RECTEUR DE L'UNIVERSITE D'ALGER

Signé;